Visible

Official Guide Book

VISIBLE SP-1
浅層筋＋深層筋 スパッツタイプ

装着のポイント

①骨盤を合わせる

腸骨の上縁（上前腸骨棘や上後腸骨棘）を意識してウエストの位置を合わせる。

②膝を合わせる

自身の膝蓋骨と図柄を合わせる。

③足首を合わせる

膝下の捻れを直し、長母趾伸筋を足首の正中に合わせる。

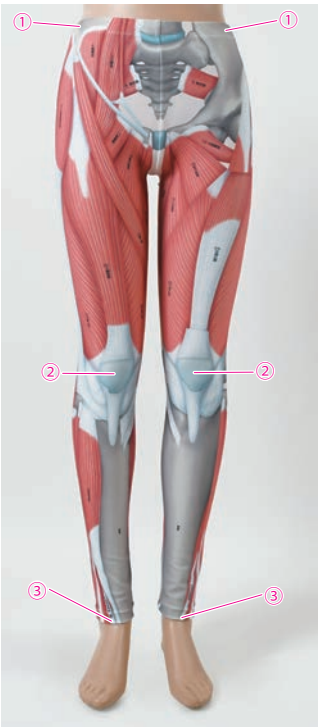

1 中殿筋（ちゅうでんきん）[gluteus medius]

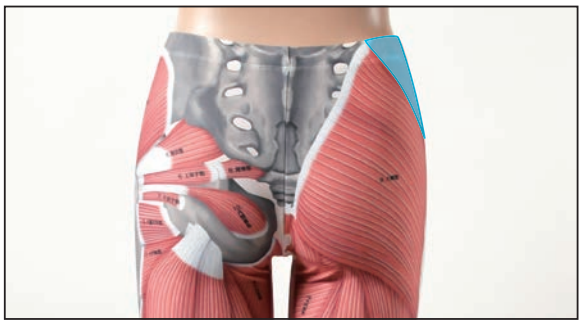

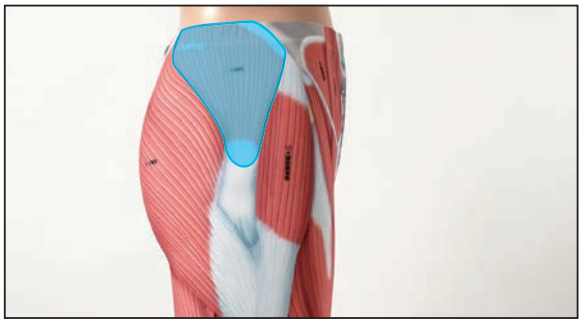

※製品中では「1.中臀筋」と表記　訂正予定
【分類】下肢帯筋　寛骨外筋　第２層
【特徴】三角形の筋で、下方の大部分は大殿筋でおおわれている。
【起始】腸骨翼の外面で前殿筋線と後殿筋線の間、腸骨稜の外唇および殿筋膜から起こり、前部は後下方、中部は下方、後部は前下方に向かう
【停止】大腿骨の大転子尖端の外側面
【作用】大腿（股関節）を外転する
【神経】上殿神経　[L4, L5, S1, (S2)]
※Tシャツタイプ（TS01,TS02）には 42 で記載

2 小殿筋（しょうでんきん）[gluteus minimus]

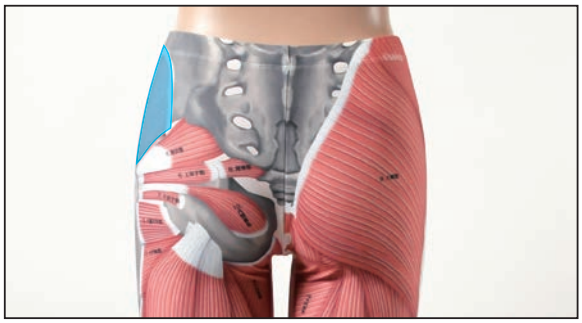

※製品中では「2.小臀筋」と表記　訂正予定
【分類】下肢帯筋　寛骨外筋　第３層
【特徴】大・中殿筋におおわれる扁平三角形の筋。
【起始】腸骨翼の外面で前殿筋線と下殿筋線の間、下殿筋線の下方から起こり、筋束は集まって下外側方に向かう。
【停止】大腿骨の大転子の内側面。
【作用】大腿（股関節）を外転する。
【神経】上殿神経　（L4、L5、S1）
※Tシャツタイプ（TS01,TS02）には 43 で記載

3 大腰筋（だいようきん）[psoas major]

【分類】下肢帯筋　寛骨内筋　腸腰筋（※）
股関節屈筋群
※腸腰筋[iliopsoas]
腸骨筋、大腰筋、小腰筋の総称
【特徴】歩行のために重要かつ強力な筋。
【起始】
浅頭：第１２胸椎～第４腰椎の椎体および第１～第４腰椎の肋骨突起から起こる。
深頭：すべての腰椎の肋骨突起から起こる。
浅・深頭は合して下外側方に走る（浅・深頭の間には腰神経叢があり、両頭を隔てる）。
【停止】筋裂孔を経て、大腿骨の小転子に停止する。
【作用】股関節を屈曲し、大腿骨を前上方に上げ、同時に外旋する。
下肢を固定するときは、腰椎および骨盤を前下方に引く。
【神経】腰神経叢の筋枝[(T12)、L1、L2、L3、(L4)]
※Tシャツタイプ（TS01,TS02）には 14 で記載

小腰筋（しょうようきん）[psoas minor]

※製品中には表記なし
【分類】下肢帯筋　寛骨内筋　腸腰筋（3の※参照）　股関節屈筋群
【特徴】大腰筋の補助的な動きをする。小腰筋の欠如は50%
【起始】第１２胸椎および第１腰椎の椎体外側面から起こり、大腰筋の前面を下る。
【停止】腸骨筋膜に分散し、これとともに腸恥隆起にいく。

4 腸骨筋（ちょうこつきん）[iliacus muscle]

※製品中では「4.腸腰筋」と表記　訂正予定
【分類】下肢帯筋　寛骨内筋　腸腰筋（3の※参照）股関節屈筋群
【特徴】主として、腸骨窩内にある。
【起始】腸骨の上縁および内面(腸骨窩)から起こり、下内側方に向かう。
【停止】大部分は大腰筋の内側に合し、一部分は筋裂孔を経て、直接、大腿骨の小転子に停止する。
【作用】股関節を屈曲する(わずかに外旋する)。
【神経】腰神経叢の筋枝　(L2、L3、L4)
※Tシャツタイプ（TS01,TS02）には 13 で記載

5 梨状筋（りじょうきん）[piriformis]

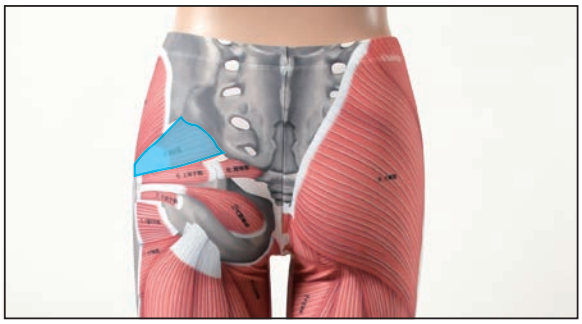

【分類】下肢帯筋　寛骨外筋　第３層　深層外旋６筋（※）
※深層外旋６筋[The six deep extertnal rotator muscles]
梨状筋、内閉鎖筋、上双子筋、下双子筋、外閉鎖筋、大腿方形筋の総称
【特徴】中殿筋のすぐ尾方に位置する円錐状の筋
【起始】仙骨の前面の上方にある３つの前仙骨孔の間およりその周囲から起こり、筋束は外側方に向かって集まり大坐骨孔を通って骨盤腔に出る
【停止】大腿骨の大転子の上縁。
【作用】大腿（股関節）を外側方に回転(外旋)する。
【神経】仙骨神経叢　(L5、S1、S2)
※Tシャツタイプ（TS01,TS02）には 16, 44 で記載

6 上双子筋（じょうそうしきん）[gemellus superior muscle]

【分類】下肢帯筋　寛骨外筋　第３層
深層外旋６筋（5の※参照）
【特徴】内閉鎖筋の上方(近位方)にみられる。
【起始】坐骨棘。
【停止】内閉鎖筋の腱に合する。
【作用】大腿を外側方に回転(外旋)する。
【神経】仙骨神経叢　(L4、L5、S1)
※Tシャツタイプ（TS01,TS02）には 45 で記載

7 下双子筋（かそうしきん）[gemellus inferior muscle]

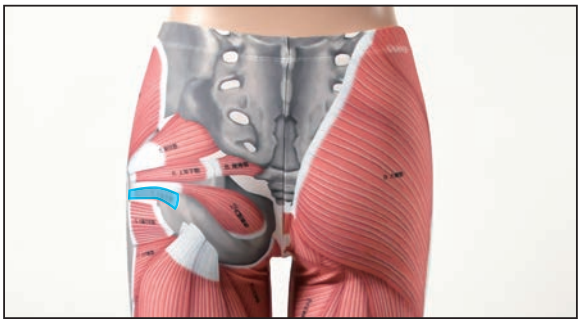

【分類】下肢帯筋　寛骨外筋　第３層
深層外旋６筋（5の※参照）
【特徴】内閉鎖筋の下方(遠位方）にみられる
【起始】坐骨結節。
【停止】内閉鎖筋の腱に合する。
【作用】大腿を外側方に回転(外旋)する。
【神経】仙骨神経叢　(L4、L5、S1)
※Tシャツタイプ（TS01,TS02）には 47 で記載

8 尾骨筋（びこつきん）[coccygeus muscle]

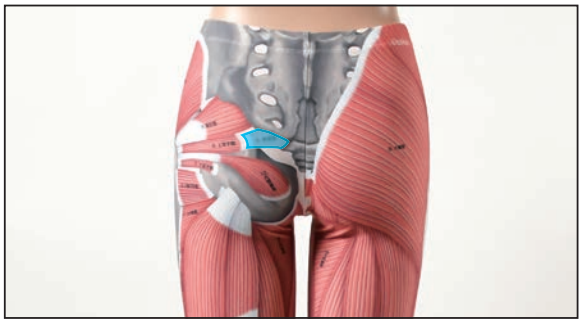

【分類】骨盤の筋（※）
※骨盤の筋
肛門挙筋（恥骨尾骨筋、恥骨直腸筋、腸骨尾骨筋）と尾骨筋の総称
【特徴】欠如する場合もある。
【起始】坐骨棘。
【停止】尾骨の外側縁。
【作用】ヒトでは退化した筋で、特別な作用を認めない

9 大殿筋（だいでんきん）[gluteus maximus]

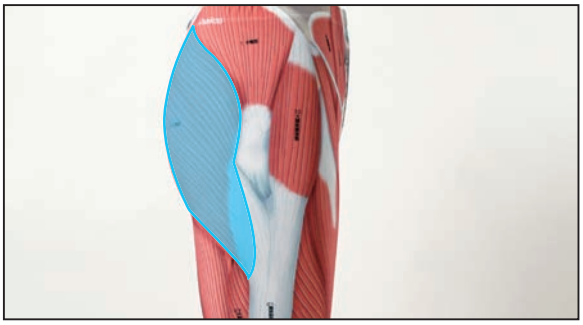

※製品中では「9.大臀筋」と表記　訂正予定
【分類】下肢帯の筋　寛骨外筋（殿筋）　第１層
【特徴】粗大な筋束が集まってでき、斜め下外側方に走る
【起始】腸骨翼の外面で、前殿筋線の後方・仙骨および尾骨の外側縁・胸腰筋　　膜・仙結節靭帯から起こり、下外側方に走る。
【停止】大腿骨の大転子を越え、浅層は大腿筋膜の外側部で腸脛靭帯に移り、深層は大腿骨の殿筋粗面に停止する。
【作用】股関節を伸展する。
【神経】下殿神経　(L4, L5、SI、S2)
※Tシャツタイプ（TS01,TS02）には 48 で記載

10 大腿筋膜張筋（だいたいきんまくちょうきん）[Tensor fasciae latae]

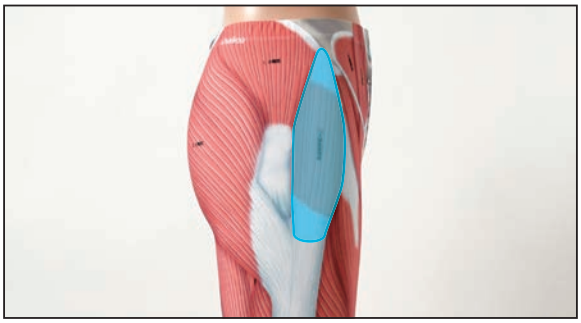

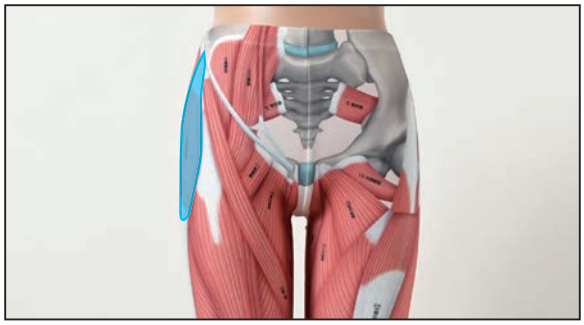

【分類】下肢帯筋　寛骨外筋（殿筋）
第１層
【特徴】大腿筋膜を張る扁平な筋で、中殿筋の前にある
【起始】腸骨の上前腸骨棘から起こり、大腿骨の大転子の前を経て、腸脛靭帯に移行し、下方に向かう。
【停止】腸脛靭帯を介して、脛骨の外側顆。
【作用】大腿筋膜を緊張する。下腿を伸ばすと脛骨を外転する。
【神経】上殿神経　[L4、L5、SI、(S2)]
※Tシャツタイプ（TS01,TS02）には 17 で記載

11 恥骨筋（ちこつきん）[pectineus]

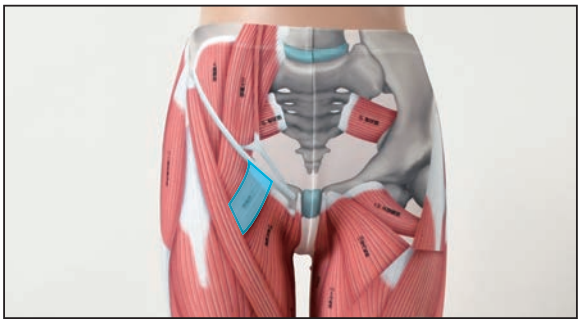

【分類】下肢帯の筋　内転筋群（大腿の内側の筋）　第１層
【特徴】内転筋群の中で最も上方に位置する。
【起始】恥骨上枝、恥骨櫛、恥骨靭帯から起こり、股関節の内側を下る。
【停止】大腿骨の恥骨筋線(小転子の下方で、粗線内・外側唇の中間部をほとんど垂直に走る)。
【作用】股関節を内転する(屈曲、内旋する)。
【神経】閉鎖神経、大腿神経(L2、L3)
※Tシャツタイプ（TS01,TS02）には 18 で記載

12 内閉鎖筋（ないへいさきん）[obturatorius internus]

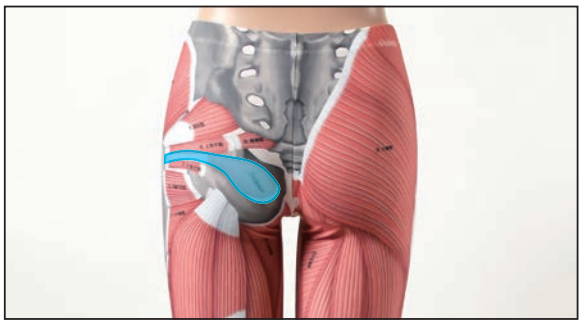

【分類】下肢帯筋　寛骨外筋　第３層
深層外旋６筋（5の※参照）
【特徴】梨状筋のすぐ尾方に位置する小さな筋
【起始】寛骨の内面(弓状線の下)で閉鎖管をふさぐ閉鎖膜とその周囲から起こり、筋束は後方に向かって集まり、小坐骨孔の辺縁にかかって直角に方向を転じ、前外側方に進み骨盤を出る。
【停止】大腿骨の転子窩。
【作用】大腿（股関節）を外側方に回転(外旋)する。
【神経】仙骨神経叢　[L5、S1、S2、(S3)]
※Tシャツタイプ（TS01,TS02）には 46 で記載

13 外閉鎖筋（がいへいさきん）[obturatorius externus]

【分類】下肢帯筋　寛骨外筋　第３層
深層外旋６筋（5の※参照）
【特徴】閉鎖膜を隔てて、内閉鎖筋と相対する
【起始】寛骨外面の閉鎖孔縁および閉鎖膜から起こり、大腿骨頸の後面を外側方に走る。
【停止】大腿骨の転子窩。
【作用】大腿を外側方に回転(外旋)するとともにこれを挙上し、また内転する。
【神経】閉鎖神経　(L3、L4)

14 長内転筋（ちょうないてんきん）[adductor longus]

【分類】大腿骨の筋　内転筋群　第１層
【特徴】三角形で扁平な長い筋
【起始】恥骨結合と恥骨結節の下方。
【停止】大腿骨の恥骨筋線(小転子の下方で、粗線内・外側唇の中間部をほとんど垂直に走る)。
【作用】股関節を内転し、屈曲する。
【神経】閉鎖神経、大腿神経　(L2、L3)
※Tシャツタイプ（TS01,TS02）には 20 で記載

15 大腿方形筋（だいたいほうけいきん）[quadratus femoris]

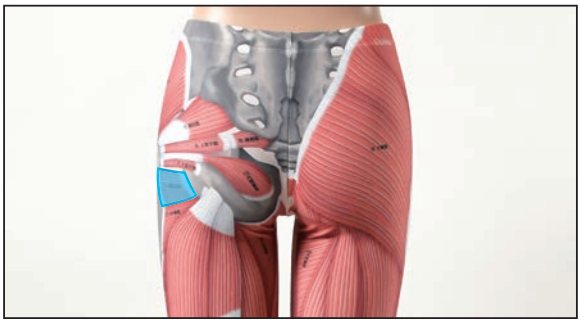

【分類】下肢帯筋　寛骨外筋　第３層
深層外旋６筋（5の※参照）
【特徴】下双子筋の下方（遠位方）に位置する方形の筋。
【起始】坐骨結節から起こり、方形で、外側方に向かう。
【停止】大腿骨の大転子の下部および転子間稜。
【作用】大腿（股関節）を外側方に回転(外旋)する。
【神経】仙骨神経叢　(L4、L5、S1)
※Tシャツタイプ（TS01,TS02）には 49 で記載

16 大内転筋（だいないてんきん）[adductor magnus]

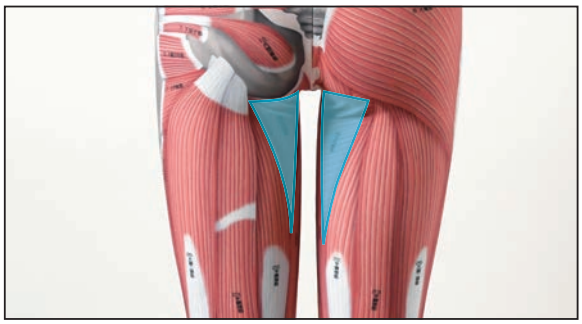

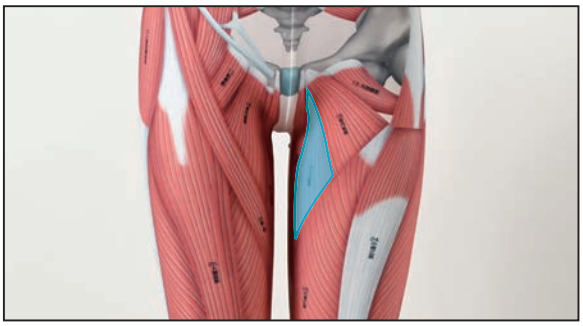

【分類】大腿の筋　内転筋群　第３層
【特徴】内転筋のうち最も強大なもので、上内側から外側下方に向かって扇状に広がる。
【起始】坐骨下枝の前面、坐骨結節の下面から起こり、外側下方に向かう。
【停止】大腿骨の粗線の内側唇、小転子から内側上顆まで。
【作用】股関節を内転する。
【神経】閉鎖神経(L2,し3,L4)、またしばしば脛骨神経。
※Tシャツタイプ（TS01,TS02）には 50 で記載

17 小内転筋（しょうないてんきん）[adductor minimus]

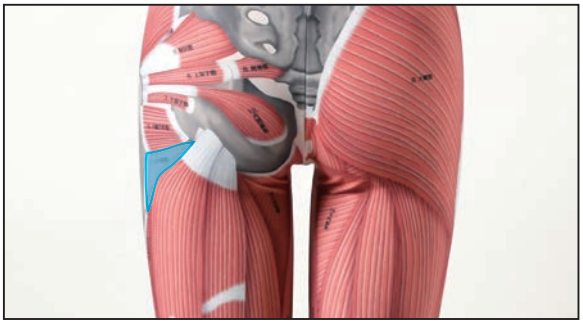

【分類】大腿の筋　内転筋群　第３層
【特徴】大内転筋の最上部と見なされる筋で、しばしば大内転筋と分離しにくい。
【起始】坐骨下枝および恥骨下枝
【停止】大腿骨の粗線の内側唇の上端および殿筋粗面の近く。
【作用】股関節を内転、屈曲し、同時に外旋する。
【神経】閉鎖神経(L3、L4)

18 短内転筋（たんないてんきん）[adductor brevis]

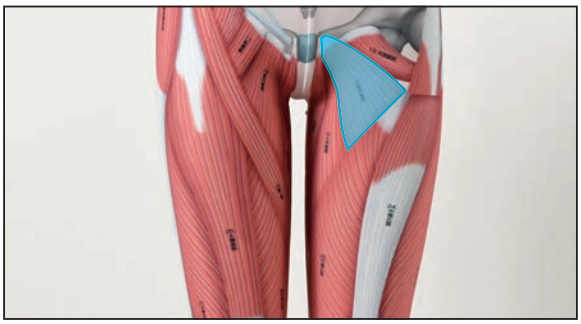

【分類】大腿の筋　内転筋群　第２層
【特徴】恥骨筋および長内転筋におおわれた扁平三角形の筋。
【起始】恥骨結合と恥骨結節との間から起こり、外側下方に向かつて広がる。
【停止】大腿骨の粗線の内側唇の上1/3。
【作用】股関節を内転、屈曲し、同時に外旋する。
【神経】閉鎖神経(L2、L3)
※Tシャツタイプ（TS01,TS02）には 19で記載

19 縫工筋（ほうこうきん）[sartorius muscle]

【分類】大腿の筋　伸筋群（大腿前面の筋）第１層
【特徴】幅が狭く、人体中で最も長い筋
【起始】上前腸骨棘のすぐ下方から起こり、斜めに下内側方に向かう。
【停止】扇状の腱となり、脛骨粗面の内側に停止。鷲足のひとつ（※）。
※鷲足[pes anserinus]
脛骨内側上端部で縫工筋、薄筋、半腱様筋がつくる共同の停止腱で、さらに大腿筋膜、下腿筋膜と癒合し、水鳥の脚の水かき状を呈する。
【作用】大腿を前方に上げ、下腿を内転、屈曲する。膝関節を屈曲するときは大腿を内側方へ回し、また膝関節を伸ばすときは大腿をその位置に固定する。
【神経】大腿神経　(L2、L3)
※Tシャツタイプ（TS01,TS02）には 21 で記載

20 薄筋（はくきん）[gracilis]

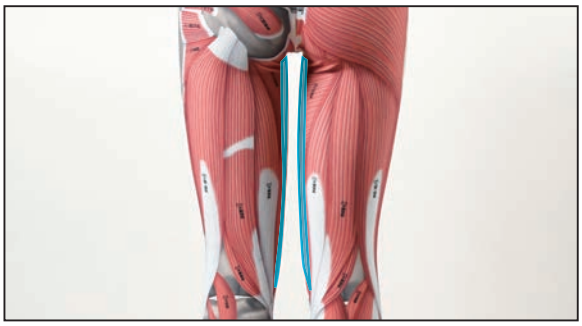

【分類】大腿の筋　内転筋群　第１層
【特徴】大腿の最も内側にある細長い筋。
【起始】恥骨結合の外側縁から起こり、大腿の内側を下り、その下半で腱となる。
【停止】脛骨の上縁で縫工筋の停止部の後方につく。鷲足（19の※参照）のひとつ。
【作用】股関節を内転、屈曲、内旋する。膝関節を屈曲し、同時にやや内旋する。膝関節を伸展すると下腿の位置を固定する。
【神経】閉鎖神経　(L2、L3、L4)
※Tシャツタイプ（TS01,TS02）には 22、54 で記載

21 腸脛靭帯（ちょうけいじんたい）[Iliotibial ligament]

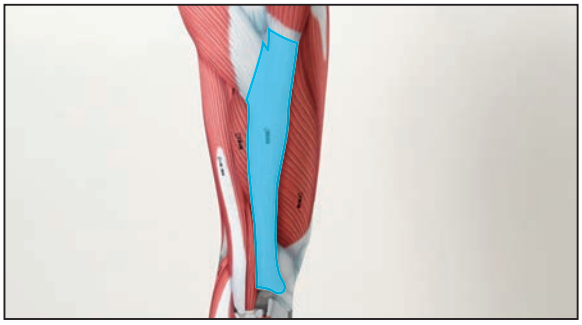

【分類】下肢の筋膜　大腿筋膜
【特徴】大腿筋膜の外側部は最も厚く、これに大腿筋膜張筋および大殿筋の一部が付着する。この部分から下方を腸脛靭帯といい、下端は脛骨の外側顆につく。
※Tシャツタイプ（TS01,TS02）には 52 で記載

22 半膜様筋（はんまくようきん）[semimembranosus]

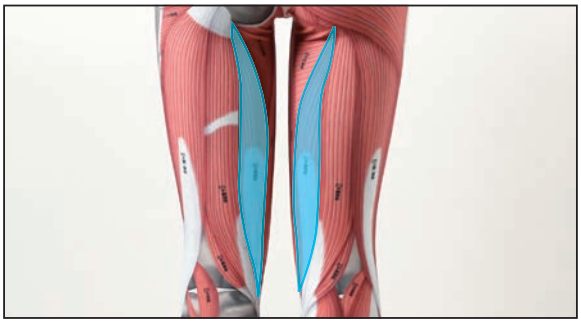

【分類】大腿の筋　屈筋群（大腿後面の筋）ハムストリングス（※）
※ハムストリングス(hamslrings)[ハムストリング(hamstring muscles)]：膝窟腱
大腿二頭筋、半膜様筋、半腱様筋の停止腱の総称。
大腿二頭筋、半膜様筋、半腱様筋の総称
【特徴】半腱様筋におおわれていて、上半は広い腱膜で、中ごろから筋腹となり、下内側方に走る。
【起始】坐骨結節。
【停止】脛骨の内側顆、斜膝窩靱帯、下腿筋膜、半膜様筋は鵞足のうち半腱様筋におおわれて、いわゆる深鵞足となる。
【作用】下腿を屈曲し、同時に内側方に回す。
【神経】脛骨神経　(L4、L5、S1、S2)

23 半腱様筋（はんけんようきん）[semitendinosus]

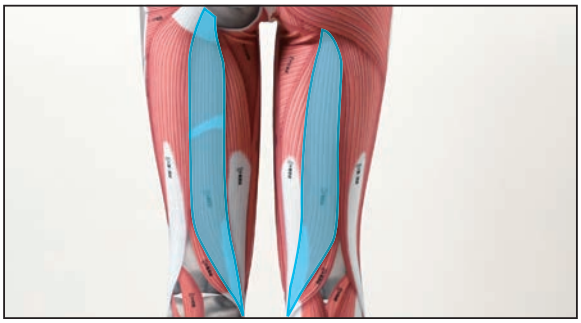

【分類】大腿の筋　屈筋群（大腿後面の筋）ハムストリングス（22の※参照）
【特徴】大腿二頭筋の長頭の起始部の内側にある細長い筋で、膝窩の内側に向かって走る。筋のほぼ中央に腱画がある。
【起始】坐骨結節の内側面から起こる。その下半は細い腱となり下内側方に向かう。
【停止】脛骨粗面に沿い、薄筋停止部の後下方につき、また下腿筋膜に続く。
脛骨を取り巻いて扇状の腱に終わり鵞足（19の※参照）をつくる。
【作用】下腿を屈曲し、同時に内側方に回す。大腿を固定するときは骨盤を起立させる。
【神経】脛骨神経　(L4、L5、S1、S2)
※Tシャツタイプ（TS01,TS02）には 53 で記載

24 中間広筋（ちゅうかんこうきん）[vastus intermedius]

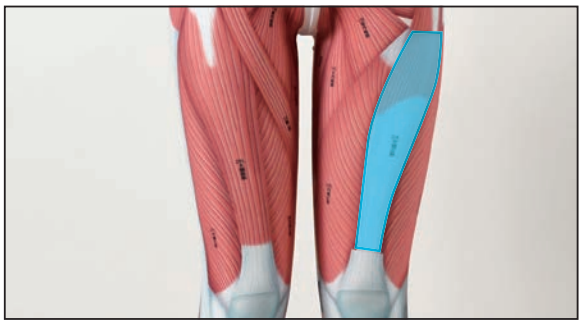

【分類】大腿の筋　伸筋群（大腿前面の筋）第２層　大腿四頭筋（※）
※大腿四頭筋[quadriceps femoris]
4頭からなり、共同の腱は膝蓋骨を種子骨として包み、さらに下方に進んで膝蓋靱帯となって、脛骨粗面に停止する。
大腿の伸筋のほとんどを占める強大な筋で、３個の単関節性(膝関節をまたぐ)の内側・外側・中間広筋と１個の二関節性(膝関節と股関節をまたぐ)の大腿直筋からできている。全体として下腿を伸展し、大腿直筋のみは大腿を上方に上げる働きがある。
【特徴】膝関節の伸展に関与する。
【起始】大腿骨体の前面から起こり、下外に向かい共同腱の中軸となる。
【停止】膝蓋靭帯を経て脛骨粗面に停止する。
【作用】膝関節を伸展しさせる。
【神経】大腿神経　(L2、L3、L4)

25 大腿直筋（だいたいちょっきん）[rectus femoris]

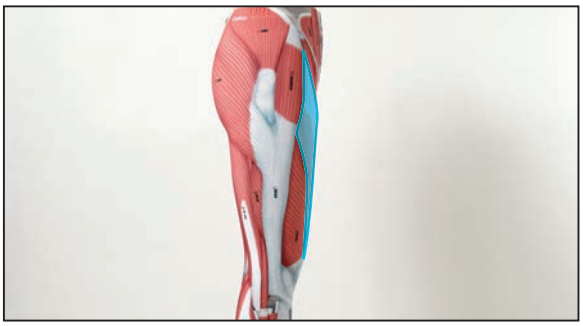

【分類】大腿の筋　伸筋群（大腿前面の筋）第２層　大腿四頭筋（24の※参照）
【特徴】膝と伸展させながら股関節を屈曲させる
【起始】２頭からなり、下前腸骨斡および寛骨臼上縁から起こり、合して紡錘状の筋腹となり、膝蓋骨の上方で共同腱となる。
【停止】膝蓋骨の底につく。一部は、膝蓋靭帯を介して脛骨粗面につく。
【作用】下腿を伸展する。大腿を挙上する。起立の姿勢では骨盤を屈曲する。
【神経】大腿神経　(L2、L3、L4)
※Tシャツタイプ（TS01,TS02）には 23 で記載

26 大腿二頭筋（だいたいにとうきん）[biceps femoris]

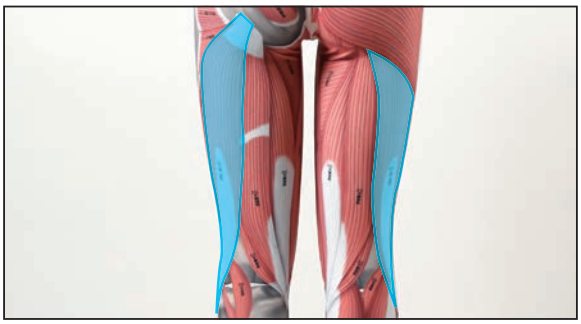

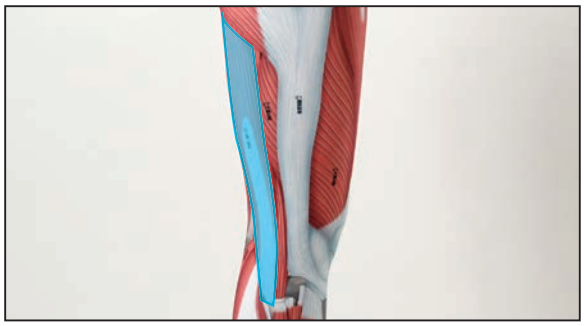

【分類】大腿の筋　屈筋群（大腿後面の筋）[ハムストリング]（22の※参照）
【特徴】大腿後面(屈側)の外側部を占める。
【起始】
長頭：半腱様筋とともに坐骨結節の後面。
短頭：大腿骨の粗線の外側唇の下方1 /2.
長・短頭は合して共同の強い腱となり、膝窩の外側を外側下方に進む。
【停止】腓骨頭、下腿筋膜。一部は脛骨の外側顆。
【作用】下腿（膝関節）を屈曲し、同時に外側方に回す。
【神経】
長頭：脛骨神経　(L5、S1、S2)
短頭：総腕骨神経　(L4、L5、S1)
※Tシャツタイプ（TS01,TS02）には 51 で記載

27 外側広筋（がいそくこうきん）[vastus lateralis]

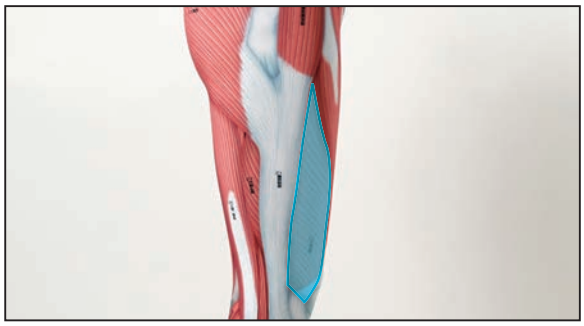

【分類】大腿の筋　伸筋群（大腿前面の筋）大腿四頭筋（24の※参照）
【特徴】膝関節の伸展に関与する。
【起始】大転子の外側面、大腿骨粗線の外側唇から起こり、下内側方に向かい共同腱となる。
【停止】膝蓋骨の外側および上縁、中間広筋ならびに大腿直筋の停止腱。
【作用】膝関節を伸展し、膝蓋骨を外側に引く。
【神経】大腿神経　(L2、L3、L4)
※Tシャツタイプ（TS01,TS02）には 24 で記載

28 内側広筋（ないそくこうきん）[vastus medialis]

【分類】大腿の筋　伸筋群（大腿前面の筋）
大腿四頭筋（24の※参照）
【特徴】膝関節の伸展に関与する。
【起始】大腿骨の転子間線の下部および大腿骨粗線の内側唇から起こり、斜めに下外側方に向かい共同腱となる。
【停止】膝蓋骨の内側縁および上縁、中間広筋の停止腱。
【作用】膝関節を伸展し、内側膝蓋支帯を緊張させる。
【神経】大腿神経　(L2、L3、L4)

29 足底筋（そくていきん）[plantaris]

【分類】下腿の筋　屈筋群（下腿後面の筋）の浅層
【特徴】退化傾向にある筋に属し、小さく薄くて、下方は細い腱となる。
【起始】大腿骨の外側上顆、膝関節包、特に弓状膝窩靭帯から起こり、間もなく腱となり、長い薄い腱は腓腹筋とヒラメ筋との間を下降する。
【停止】踵骨の内側に停止し、あるいは踵骨腱(アキレス腱)に至る。
【作用】下腿三頭筋の作用を助ける。
【神経】脛骨神経(L4、L5、S1)

30 膝窩筋（しっかきん）[popliteus]

【分類】下腿の筋　屈筋群（下腿後面の筋）の浅層
【特徴】ヒラメ筋起始部のすぐ上方の深部にある平たい三角形あるいは四角形の筋で、外側上方から内側下方へ斜めに走る。
【起始】大腿骨の外側上顆、外側側副靱帯および膝関節包から起こり、下内側方にいく。
【停止】脛骨の後面で,ヒラメ筋線より上方につく。
【作用】膝関節を屈曲し、下腿を内方に回転する。
【神経】脛骨神経　(L4、L5、S1)

31 腓腹筋（ひふくきん）[gastrocnemius]

【分類】下腿の筋　屈筋群(下腿後面の筋)の浅層　下腿三頭筋（※）
※下腿三頭筋(triceps surae)
強大な筋で，２頭(内側頭,外側頭)からなる浅在の腓腹筋および深在のヒラメ筋からできている
【特徴】腓腹(ふくらはぎ)で最も表層にある。二頭筋で、下腿三頭筋の二頭を構成する。
【起始】
内側頭：大腿骨の内側上顆。
外側頭：大腿骨の外側上顆。
内側頭は外側下方へ、外側頭は内側下方へ斜めに下り、ともに合して幅の広い厚い腱となる。
【停止】ヒラメ筋腱と合して踵骨腱(アキレス腱)となじ)踵骨隆起につく。
【作用】足を足底側に屈曲し、踵を上げ、膝関節を曲げる。足を固定するときは、下腿および大腿を後方へ引く。
【神経】脛骨神経　[(L4)、L5、S1、S2]

32 前脛骨筋（ぜんけいこつきん）[tibialis anterior]

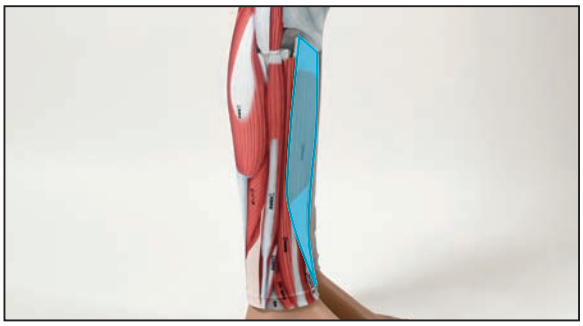

【分類】下腿の筋　伸筋群(下腿前面の筋)
【特徴】脛骨の外側面にある三稜形の筋。
【起始】脛骨上方1/2の外側面、下腿骨間膜上方2/3の前面および下腿筋膜から起こり、下方に向かう。
【停止】平たい腱となって下腿の前面下端で下伸筋支帯の下の内側部を通って、内側楔状骨および第１中足骨底の足底面につく。
【作用】足の内側縁を上げ(内反)、同時に足を足背側に屈曲する。足を固定すると、下腿を前方に傾ける。
【神経】深腓骨神経　(L4、L5、S1)

33 後脛骨筋（こうけいこつきん）[tibialis posterior]

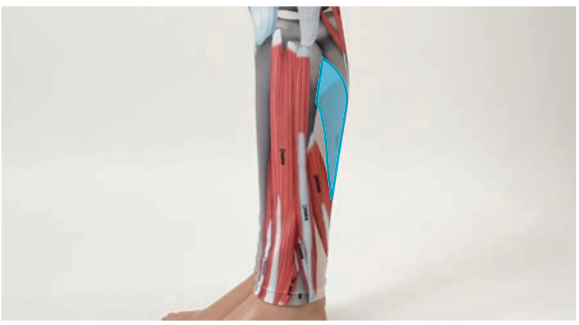

【分類】下腿の筋　屈筋群の深層
【特徴】下腿骨間膜の後面にみられる羽状筋。長母趾屈筋と長趾屈筋の間に後脛骨筋がある。
【起始】脛骨の後面、腓骨の内側面、下腿骨間膜の後面から起こり、上部では羽状筋、下部では半羽状筋となる。強い腱は筋の内側から起こり内果の後方に進み、次いで下方に転じ、屈筋支帯の下を通って前方に曲がり、踵骨の載距突起と舟状骨粗面との間を走って足底に現れる。
【停止】舟状骨粗面、内側・中間・外側楔状骨、立方骨、第２～第４中足骨の底側面。
【作用】足を足底側に屈曲し、同時に内反する。
【神経】脛骨神経　(L5、SI、S2)

34 ヒラメ筋（ひらめきん）[soleus]

【分類】下腿の筋　屈筋群(下腿後面の筋)の浅層　下腿三頭筋（31の※参照）
【特徴】腓腹筋の下層にあり、下腿三頭筋を構成する。
ヒラメ筋が完全に欠如、また重複することがある。
【起始】脛骨後面のヒラメ筋線、腓骨の内側縁、腓骨頭、および腓骨と脛骨との間に張るヒラメ筋の腱弓から起こる。
【停止】強大な広い停止腱は、腓腹筋の腱とともに踵骨腱（アキレス腱）となり、踵骨隆起につく。
【作用】足を足底側に屈曲し踵を上げ、足を固定するときは下腿を後方に引く。
【神経】脛骨神経[(L4)、L5、SI、S2、S31]

35 長趾屈筋（ちょうしくっきん）[flexor digitorum longus]

【分類】下腿の筋　屈筋群の深層
【特徴】ヒラメ筋のすぐ下方にあって、長母趾屈筋の内側にある。
長母趾屈筋、後脛骨筋、長趾屈筋の内、長趾屈筋が最も内側(脛側)に位置している。
【起始】脛骨の後面、下腿骨間膜から起こり、長母趾屈筋の内側を下方に進んで腱となり、腱は内果の後方で屈筋支帯および載距突起の下をくぐつで足底に出る。
【停止】第２～第５趾に至り、各腱は短趾屈筋の腱裂孔を貫いて第２～第５趾末節骨の底につく。
【作用】第２～第５趾の末節を屈曲し、足を足底側に曲げる。
【神経】脛骨神経(L5、S1、S2)

36 長趾伸筋（ちょうししんきん）[extensor digitorum longus]

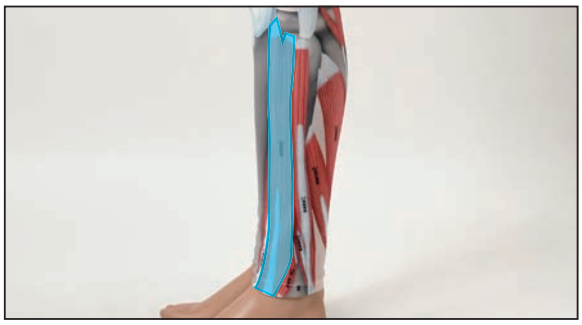

【分類】下腿の筋　伸筋群(下腿前面の筋)
【特徴】前脛骨筋の外側に沿って下方に走る。
【起始】脛骨上端の外側面、腓骨の前縁、下腿骨間膜および下腿筋膜から起こり、下方に向かう。
【停止】筋腹の前縁から起こる停止腱は４腱に分かれて、下伸筋支帯の外側部を通って足背に出て、第２～第５趾の趾背腱膜に移行する。
【作用】足および第２～第５趾を足背側に屈曲し、足の外(腓)側縁を上げる(外反)。
足を固定すると、下腿を前方に傾ける。
【神経】深腓骨神経　(L4、L5、S1)

37 長腓骨筋（ちょうひこつきん）[peroneus longus]

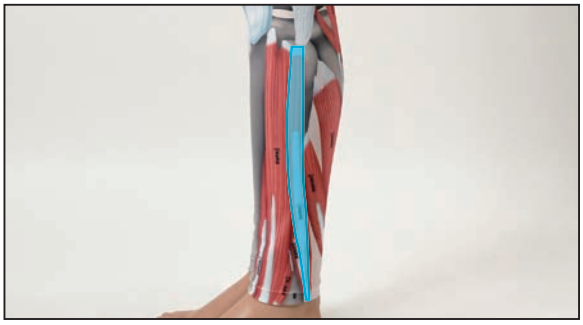

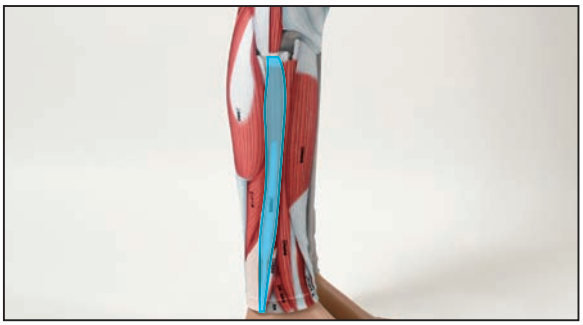

【分類】下腿の筋　下腿外側の筋
【特徴】短腓骨筋、第三腓骨筋とともに下腿の外側にあり、おもに足関節を外反させる。長・短腓骨筋の腱は、外果後下方で腓骨から踵骨に至る上腓骨筋支帯によって固定されている。
【起始】脛骨の外側顆、脛腓関節包、腓骨頭、腓骨の外側縁の上方2/3、前および後下腿筋間中隔、下腿筋膜から起始する。短腓骨筋起始部の外側を下って腱となり、
外果の後方で上腓骨筋支帯によって固定される。その後、前方に曲がり、踵骨の外側で下腓骨筋支帯に固定される。第５中足骨底の後ろを回って足底に現れる。
【停止】内側楔状骨、第１中足骨の底(第２中足骨の底に停止することもある)。
【作用】足を足底側に屈曲し、同時に外反する。
足を固定すると下腿を後方に傾ける。
【神経】浅腓骨神経　(L5、S1)

38 短腓骨筋（たいひこつきん）[peroneus brevis]

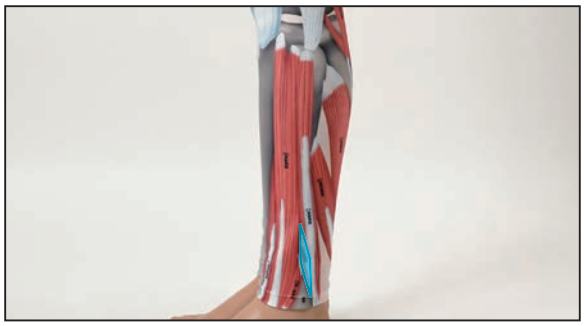

【分類】下腿の筋　下腿外側の筋
【特徴】長腓骨筋におおわれて、長趾伸筋の後方にある。
長・短腓骨筋の腱は、外果後下方で腓骨から踵骨に至る上腓骨筋支帯によって固定されている。
【起始】骨の外側面から起始し、長腓骨筋の内側を垂直に下る。短腓骨筋の腱は次第に長腓骨筋の腱の前方に走り、外果の後方で長腓骨筋とともに上・下腓骨筋支帯の下を通る。
【停止】第５中足骨粗面。
【作用】足を足底側に屈曲し、足を固定すると下腿および大腿を後方に引く。
【神経】浅腓骨神経　(L5、S1)

39 第三腓骨筋（だいさんひこつきん）[peroneus tertius]

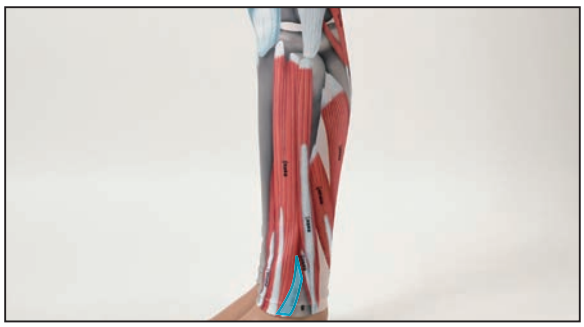

【分類】下腿の筋　伸筋群（下腿前面の筋）
【特徴】長趾伸筋の一部が分かれて独立したもので、長趾伸筋の外側にある小さな筋。
【起始】腓骨の下部から起こり、下伸筋支帯の外側部を通り足背に出る。
【停止】第５中足骨底の背側面。
【作用】足を足背側に屈する運動を助け、また足の外側縁を上げる(外反)。
【神経】深腓骨神経　(L4、L5、S1)

40 長母趾屈筋（ちょうぼしくっきん）[flexor hallucis longus]



【分類】下腿の筋　屈筋群（下腿後面の筋）の深層
【特徴】母趾を屈曲する主要な筋。
長母趾屈筋、後脛骨筋、長趾屈筋の内、長母趾屈筋が最も外側(腓側)にある。
【起始】腓骨の後面(下方2/3)、下腿骨間膜後面の下部から起こり、長趾屈筋の外側に沿って下り、腱は距骨後突起の溝を通り、踵骨の載距突起の下を通り足底に出て前方に進む。
【停止】母趾の末節骨の底に停止する。第２趾、第３趾にも停止する。
【作用】母趾を足底側に屈曲する。
【神経】脛骨神経(L5、S1、S2)

41 長母趾伸筋（ちょうぼししんきん）[extensor hallucis longus]

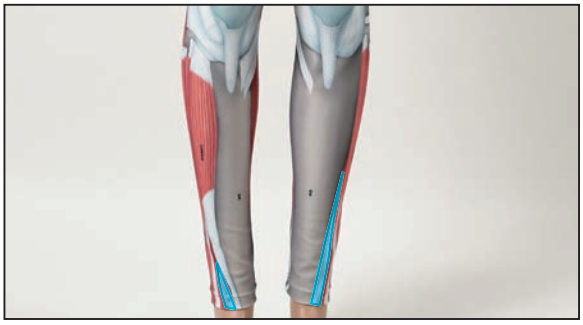

【分類】下腿の筋　伸筋群（下腿前面の筋）
【特徴】前脛骨筋および長趾伸筋におおわれて、下腿骨間膜の前方にある。
【起始】下腿骨間膜、腓骨中央部の内側（脛側）面から起こり、内側に腱をもつ半羽状筋で、その腱は下腿前面下部で前脛骨筋の腱と長趾伸筋の腱の間に現れ、下伸筋支帯の下の中央部を通り足背にいく。
【停止】第１中足骨の背側面を経て、母趾の趾背腱膜に移行し、母趾末節骨の底につく。また、その一部は基節骨の底につく。
【作用】母趾を伸展し、足を足背側に屈曲し、足の内側(脛側)縁を上げる(内反)。足を固定すると、下腿を前方に傾ける。
【神経】深腓骨神経　[L4、L5、(S1)]

参考・引用文献

「日本人体解剖学　上」改訂 20 版　南山堂
※20 版に掲載された図版は全て弊社による改変（彩色を含む）及び新規で制作しています。
主な解説文はこの書より引用しています。

「骨格筋の形と触察法」第 1 版　大峰閣

「身体運動の機能解剖」改訂版　医道の日本社

「ぜんぶわかる筋肉の名前としくみ事典」　成美堂出版

［ダウンロード版］
Visible Official Guide Book
VISIBLE TS-02　浅層筋 + 深層筋　スパッツタイプ

2022 年 9 月 16 日　1 版

制作　有限会社彩考

2019 ⓒSAIKOU, Inc.

制作・著作

Medical Illustration Japan [M.I.J.]

http://www.medicalillustration.jp

有限会社 彩考（さいこう）

SAIKOU

189-0001 東京都東村山市秋津町4-27-77

TEL:042-397-4019

http://www.saikou-i.co.jp

E-mail : info@saikou-i.co.jp